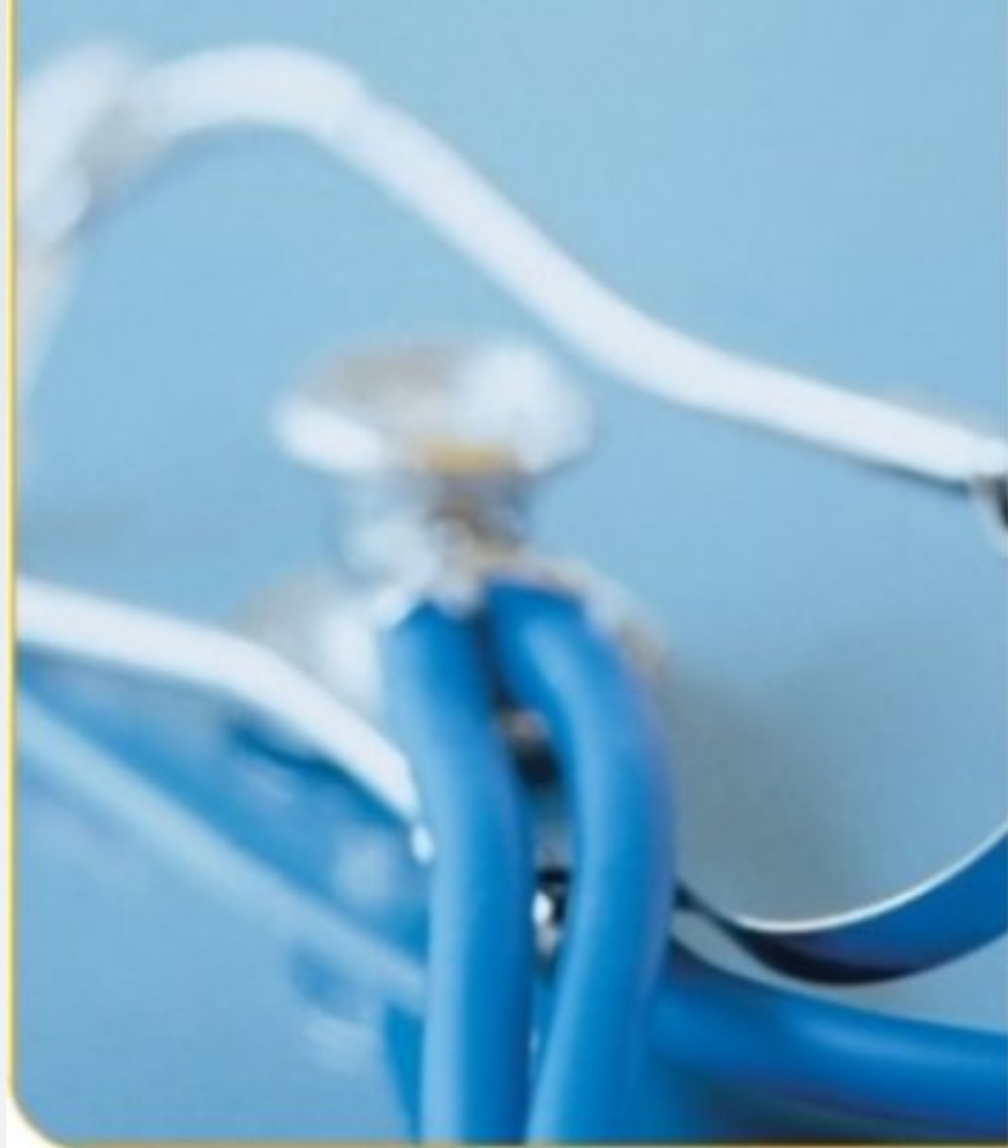

A photograph of a winter landscape. The foreground is filled with numerous thin, bare trees heavily laden with snow, their branches creating a dense, intricate pattern. In the background, a range of mountains is visible, with some peaks and slopes covered in snow. The sky is a pale, overcast blue. The overall scene is serene and cold.

Nordlandspasienten

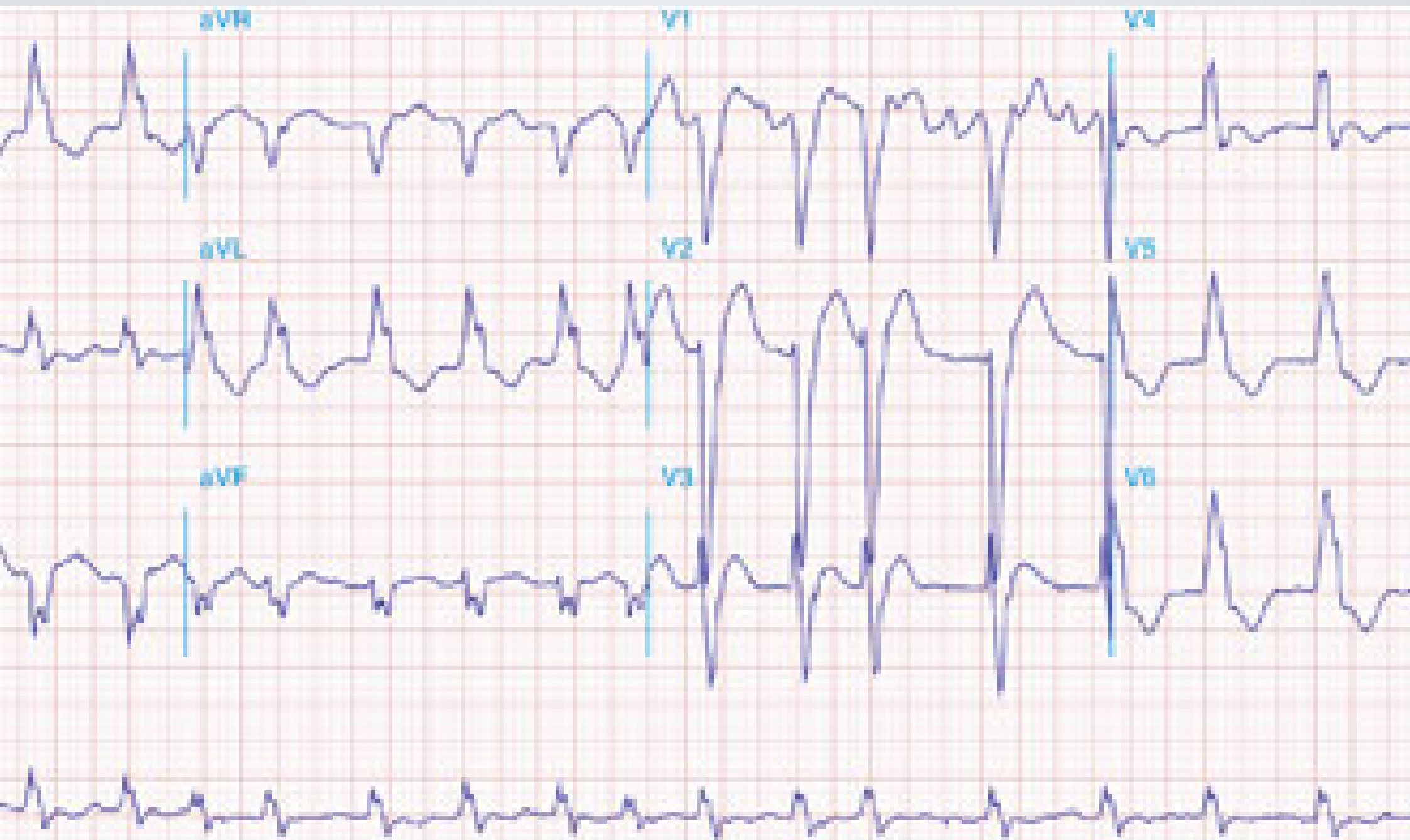
10.februar 2010



Pasient 1

- Mann -26.Konsultasjon legevakt.
- stabil AP fra 92.NG-spray før turer/belastninger
- På reise med hurtigruta.
- 2 siste netter våknet med retrosternale smerter. Ikke kvalme/dyspnoe/kaldsvette. Smertene gått over etter 1-2 min. Ikke tatt NG.

- Klinisk undersøkelse:
- Fin form.BT 180/87
- synes ikke at smertene likner på AP.
- Vil selv fortsette turen med hurtigruta
- Tas EKG



- venstre grenblokk:

- venstre grenblokk:
- EKG kan ikke brukes til infarkt diagnostikk

- venstre grenblokk:
- EKG kan ikke brukes til infarktdiagnostikk
- Nyoppstått venstre grenblokk + brystmerter=infarkt inntil det motsatte er bevist.

- Innleggelse?

- Innleggelse?
- Ikke innleggelse?

Innleggelse?

Innleggelse?

- Tar kontakt med fastlege

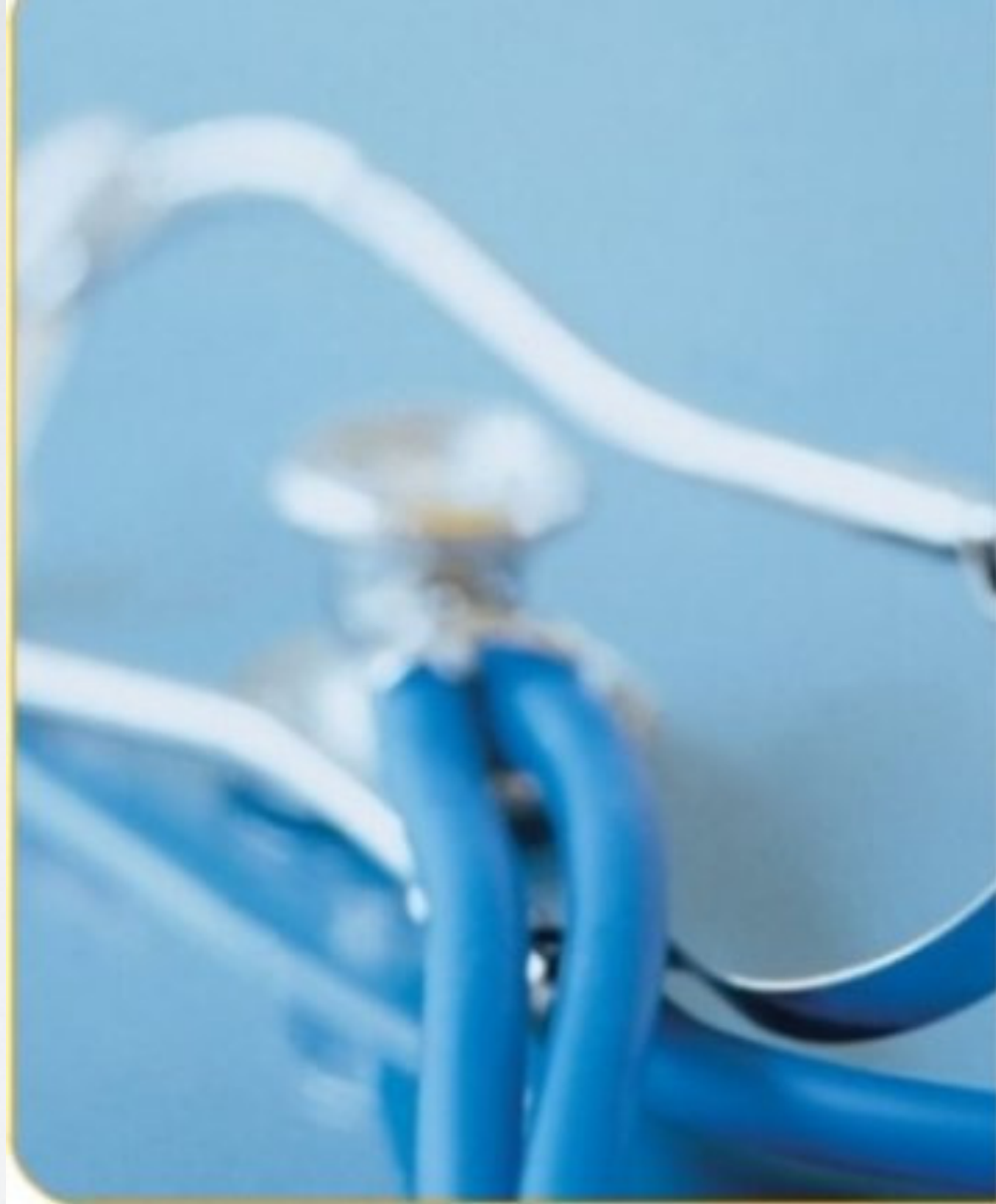- Tar kontakt med fastlege .
- Bekrefter at han har kjent ve.grenblokk

- Tar kontakt med fastlege .
- Bekrefter at han har kjent ve.grenblokk
- Tidligere vært innlagt en rekke ganger i liknende situasjoner
- aldri påvist infarkt



HURTIGRUTEN

TROLLFJORD

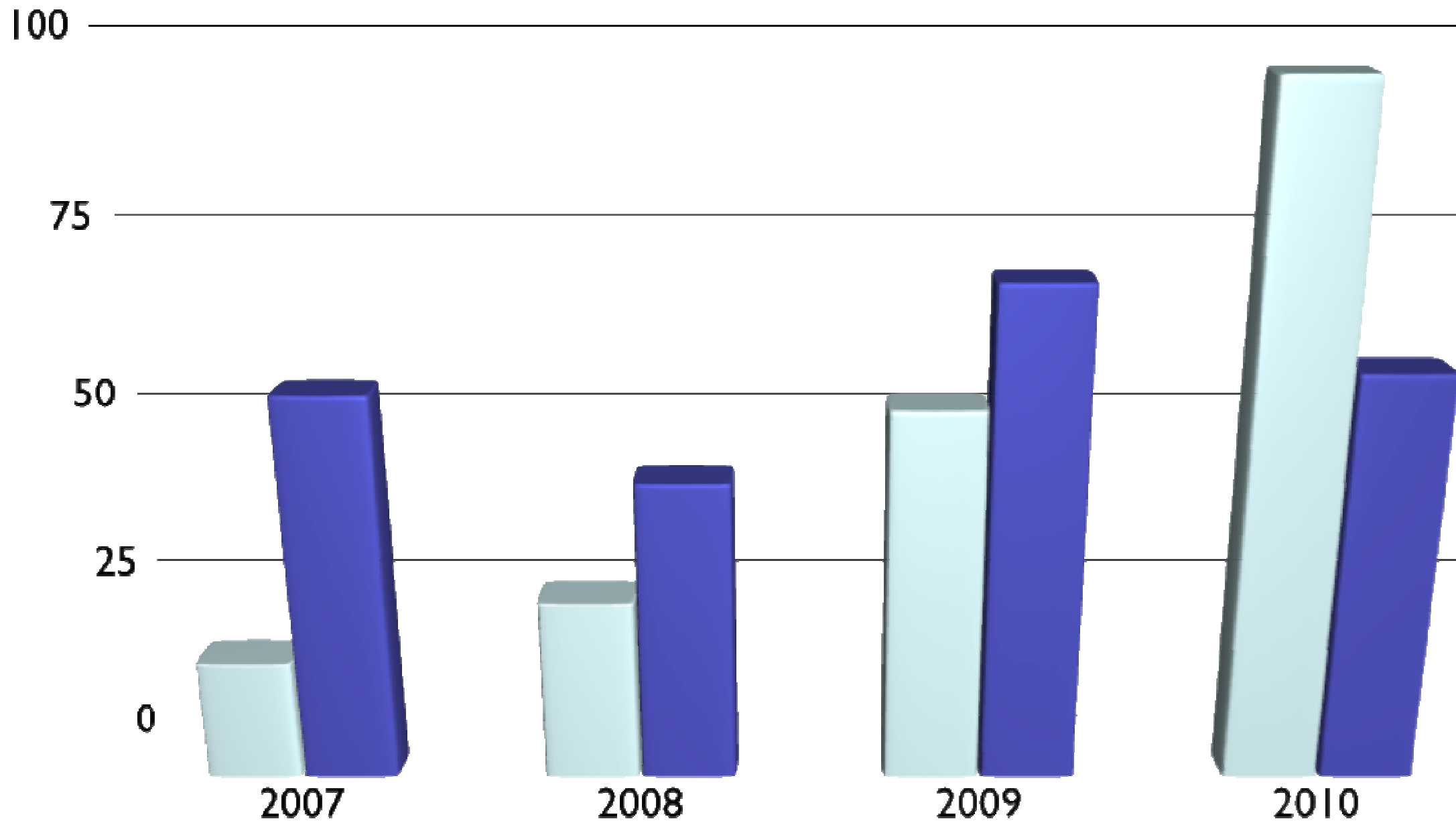


Nordlandspasienten

Pasient nr.2

Omtrade 1

Omtrade 2



- Mann- 57år
- sluttet røyke i 1986
- astmadiagnose
- hypertensjon
- RFA beh v/Haukeland april 08. pga paroxystisk AF .marevanisert til okt . 08.

- medikamenter:
- albyl-E 75mg
- symbicort turbuhaler
- Atacand plus 1tablx1
- Emconcor 2.5mg 1/2tablx2

- Flere ganger siste årene hatt pneumonier/bronkitter. Antibiotikabeh. med god effekt.

- Flere ganger siste årene hatt pneumonier/bronkitter. Antibiotikabeh. med god effekt.
- 21/12 konsultasjon pga kortpustethet+hoste. EKG normalt. Pipelyder over lunger. Gitt Doxylinkur.

- Flere ganger siste årene hatt pneumonier/bronkitter. Antibiotikabeh. med god effekt.
- 21/12 konsultasjon pga kortpustethet+hoste. EKG normalt. Pipelyder over lunger. Gitt Doxylinkur.
- 26/1 : langvarig hoste. ikke blitt bedre av doxylinkur. periodevis dyspnoe. Mindre kapasitet ved anstrengelse.

- blodtilblandet oppspytt ved et par anledninger.

- blodtilblandet oppspytt ved et par anledninger.
- På slutten av konsultasjonen kommer det frem at han av og til når han blir kortpustet merker trykk i brystet.

- blodtilblandet oppspytt ved et par anledninger.
- På slutten av konsultasjonen kommer det frem at han av og til når han blir kortpustet merker trykk i brystet.
- av og til visshet i ve.arm

- blodtilblandet oppspytt ved et par anledninger.
- På slutten av konsultasjonen kommer det frem at han av og til når han blir kortpustet merker trykk i brystet.
- av og til visshet i ve.arm
- rask forverring av dyspnoe og nedgang i kapasitet siste uken.

- CRP < 8. Afebril.
- normale funn ved auscultasjon.
- Normalt BT, puls

- Tentative diagnoser?

- Tentative diagnoser?
- lungeemboli

- Tentative diagnoser?
- lungeemboli
- lungeinfeksjon

- Tentative diagnoser?
- lungeemboli
- lungeinfeksjon
- hjertesykdom

- sendt via RTH(normal)til med pol

- sendt via RTH(normal)til med pol
- innlagt

- sendt via RTH(normal)til med pol
- innlagt
- under innleggelse troponinstigning(229-219)

- sendt via RTH(normal)til med pol
- innlagt
- under innleggelse troponinstigning(229-219)
- EKG tilkommet T-inversjon i 11,111,AVF

- sendt via RTH(normal)til med pol
- innlagt
- under innleggelse troponinstigning(229-219)
- EKG tilkommet T-inversjon i 11,111,AVF
- ekkocardiografi:ubetydelig hypokinesi inferolateralt.ellers normalt

- Når skal man ved «luftveisplager» begynne tenke annen årsak, feks. hjerte?
- Blir man for opphengt i gamle etablerte diagnoser?
- Forsinker dette utredningen?
- Ofte kommer sentrale opplysninger frem når konsultasjonen er i ferd med å avsluttes.

- Når skal man ved «luftveisplager» begynne tenke annen årsak, feks. hjerte?

- Når skal man ved «luftveisplager» begynne tenke annen årsak, feks. hjerte?
- Blir man for opphengt i gamle etablerte diagnoser?

- Når skal man ved «luftveisplager» begynne tenke annen årsak, feks. hjerte?
- Blir man for opphengt i gamle etablerte diagnoser?
- Forsinker dette utredningen?

- Når skal man ved «luftveisplager» begynne tenke annen årsak, feks. hjerte?
- Blir man for opphengt i gamle etablerte diagnoser?
- Forsinker dette utredningen?
- Ofte kommer sentrale opplysninger frem når konsultasjonen er i ferd med å avsluttes.



Nordlandspasienten

Pasient nr 3

Mann 45 år. konsultasjon pga. «frie som ikke er rett». Vil ha undersøkelse for «sikkerhets skyld»

- ca. 2u før konsultasjonen under sydenopphold hatt luftveisinfeksjon. Etter dette hatt sammenklemmende smerter i ve. del av brystet med stråling bak mot rygg. Av og til litt vissenhet i ve. arm. Går ubesværet på flat mark, men blir fort sliten når han presser seg. Klarer imidlertid større belastninger når han blir varm. Dagene varierer. Siste dager klart å trene uten besvær. Dagen før vært på Keiservarden.

- Mann 43 år.
- Tidligere frisk.
- konsultasjon pga. «noe som ikke er rett». Vil ha undersøkelse for «sikkerhets skyld»

- ca.2u før konsultasjonen under sydenopphold fikk han luftveisinfeksjon.Under treningstur etterpå merket han smerter i brystet.Etter dette hatt tilfeller med sammenklemmende smerter i ve. del av brystet med stråling bak mot rygg.Av og til litt visshet i ve.arm. Går ubesværet på flat mark,men blir fort sliten når han presser seg. Klarer imidlertid større belastninger når han blir varm. Dagene varierer .Siste dager klart å trene uten besvær. Dagen før vært på Keiservarden.

- Ikke-røyker. Tidligere aktiv idrettsmann. Trent regelmessig 2-3 ganger pr uke.

- Ikke-røyker. Tidligere aktiv idrettsmann. Trent regelmessig 2-3 ganger pr uke siste årene.

- Ikke-røyker. Tidligere aktiv idrettsmann. Trent regelmessig 2-3 ganger pr uke siste årene.
- Mor PCI-beh. x3 i alder 55-65år.

- Ikke-røyker. Tidligere aktiv idrettsmann. Trent regelmessig 2-3 ganger pr uke siste årene.
- Mor PCI-beh. x3 i alder 55-65år.
- Opphoping av hjertesykdom på morssiden.

- Ikke-røyker. Tidligere aktiv idrettsmann. Trent regelmessig 2-3 ganger pr uke siste årene.
- Mor PCI-beh. x3 i alder 55-65år.
- Opphoping av hjertesykdom på morssiden.
- Kolesterolverdier 5-6mmol/l

- Ikke-røyker. Tidligere aktiv idrettsmann. Trent regelmessig 2-3 ganger pr uke siste årene.
- Mor PCI-beh. x3 i alder 55-65år.
- Opphoping av hjertesykdom på morssiden.
- Kolesterolverdier 5-6mmol/l
- slank BMI 21.8

- Ikke-røyker. Tidligere aktiv idrettsmann. Trent regelmessig 2-3 ganger pr uke.

- Undersøkelse:

- BT 128/74

- Undersøkelse:
- BT 128/74
- cor/pulm:u.a

- Undersøkelse:
- BT 128/74
- cor/pulm:u.a

- Undersøkelse:
- BT 128/74
- cor/pulm:u.a
- CRP<8, HB 13.8

- Undersøkelse:
- BT 128/74
- cor/pulm:u.a
- CRP<8, HB 13.8
- EKG:sinusrytme.Ikke ischemitegn. God R-progressjon .frekvens 50

- Kontakter med avd.

- Kontakter med avd.
- raskt inntak

- Kontakter med avd.
- raskt inntak
- utstyrt med NG . starter med Albyl-E

- Kontakter med avd.
- raskt inntak
- utstyrt med NG . starter med Albyl-E
- Beskjed om å ta det med ro

- Kontakter med avd.
- raskt inntak
- utstyrt med NG . starter med Albyl-E
- Beskjed om å ta det med ro
- Rekontakt ved forverring

- 2u senere tatt inn ved med pol.
- Spirometri; Normal
- EKG normal

- Belastnings-EKG

- Belastnings-EKG
- Brystsmerter ved 125W

- Belastnings-EKG
- Brystsmerter ved 125W
- Avslutter ved 175W pga smerter med utstråling.

- Belastnings-EKG
- Brystsmerter ved 125W
- Avslutter ved 175W pga smerter med utstråling.
- Dynamisk R- tap V2-V3 .ST-dynamikk forenelig med Antroseptal Ischemi.

- Belastnings-EKG
- Brystsmerter ved 125W
- Avslutter ved 175W pga smerter med utstråling.
- Dynamisk R- tap V2-V3 .ST-dynamikk forenelig med Antroseptal Ischemi.
- Angiografi påfølgende dag

- Angiografi:

- Angiografi:
- Langstrakt LAD-stenose 80-90% med avgangsstenose fra hovedstammen. Normal periferi.

- Angiografi:
- Langstrakt LAD-stenose 80-90% med avgangsstenose fra hovedstammen. Normal periferi.
- Høyre coronararterie med signifikant stenose i første segment

- Angiografi:
- Langstrakt LAD-stenose 80-90% med avgangsstenose fra hovedstammen. Normal periferi.
- Høyre coronararterie med signifikant stenose i første segment.
- ACB-operert 10 dager senere.

